



PEQUENOS PROCEDIMENTOS NO PREPÚCIO



João Pascoal


Hospital Dona Estefânia

Centro Hospitalar de Lisboa Central

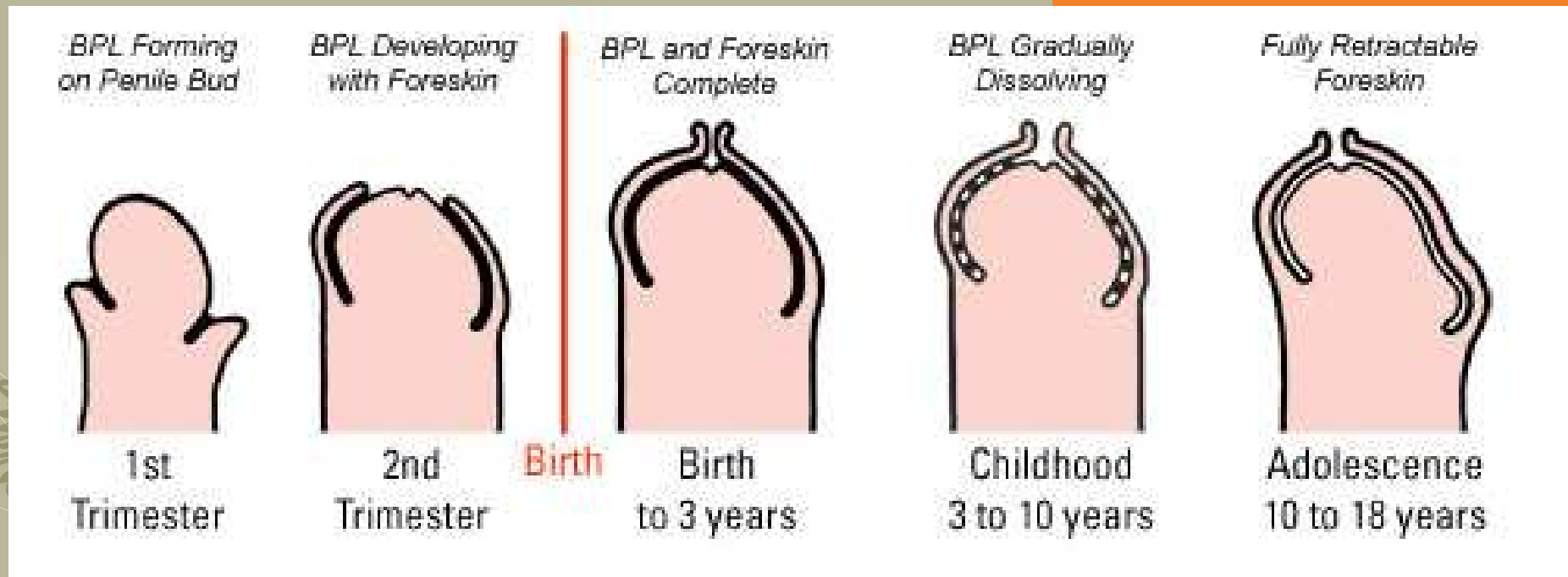


Nas pinturas de vasos da Grécia Antiga o prepúcio pode ter até $\frac{3}{4}$ do comprimento total do pénis.

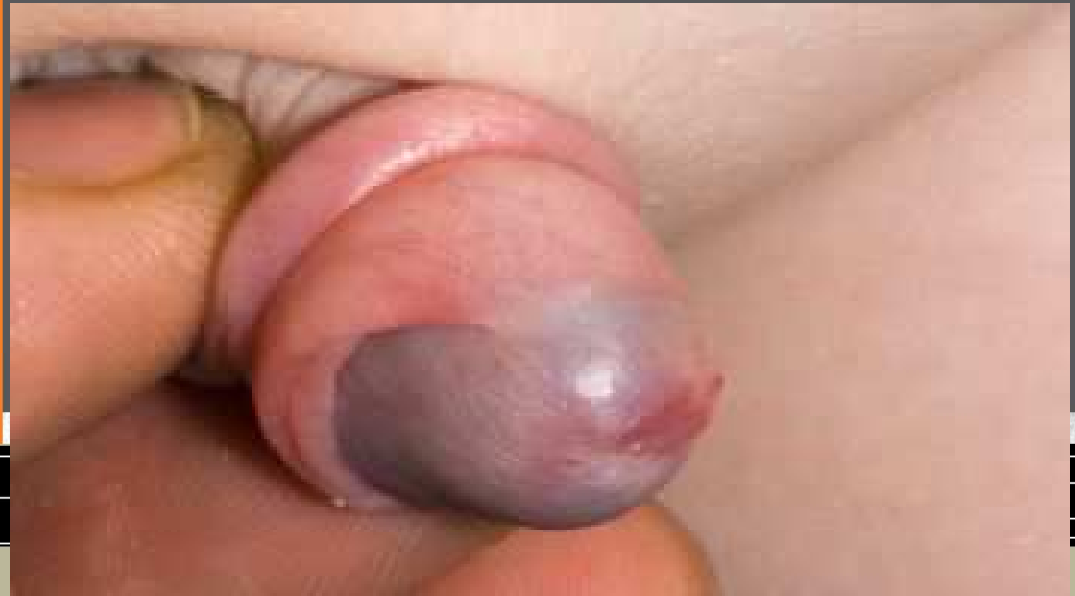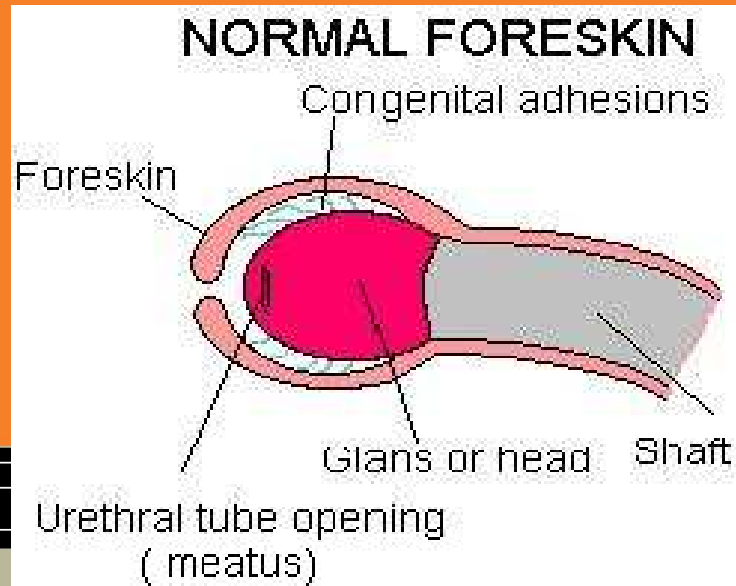
Um prepúcio longo e afunilado reflecte um ethos de identidade cultural, moralidade, virtude, beleza e saúde



KYNODESME

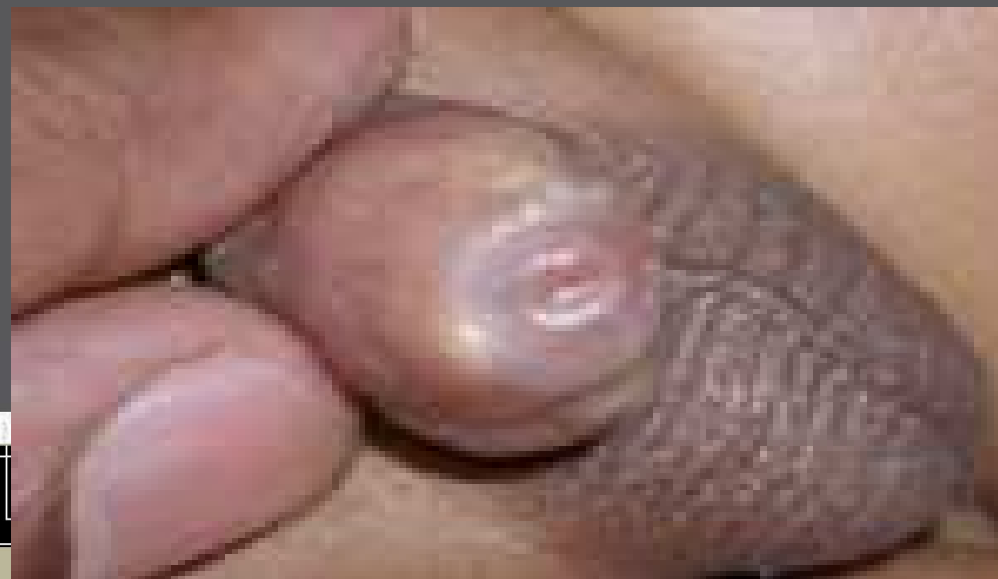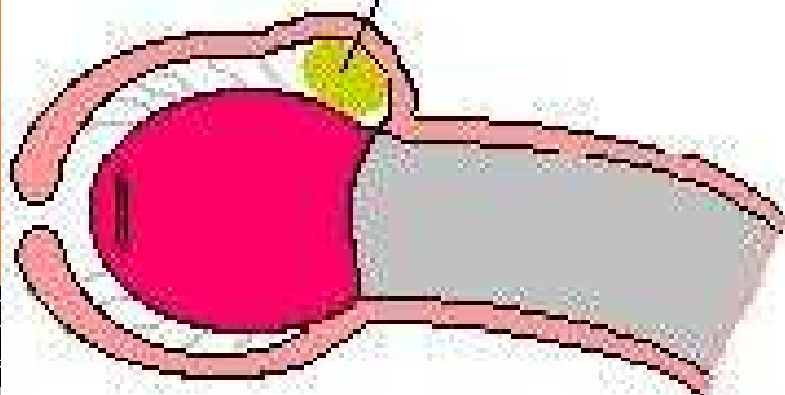


- O prepúcio e a glânde têm o mesmo epitélio comum, que gradualmente se separa e queratiniza.
- Este processo pode estar completo em qualquer altura, desde o fim da gestação até à adolescência.



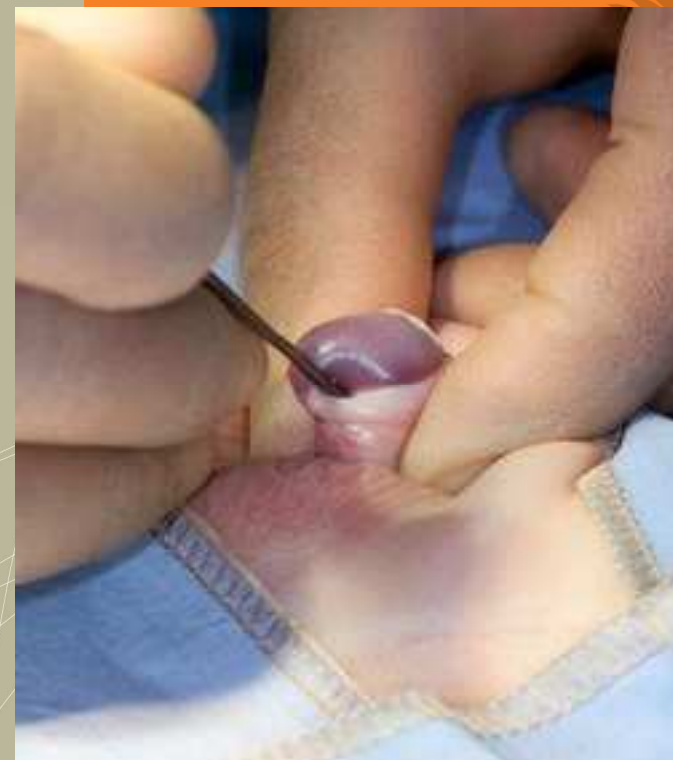
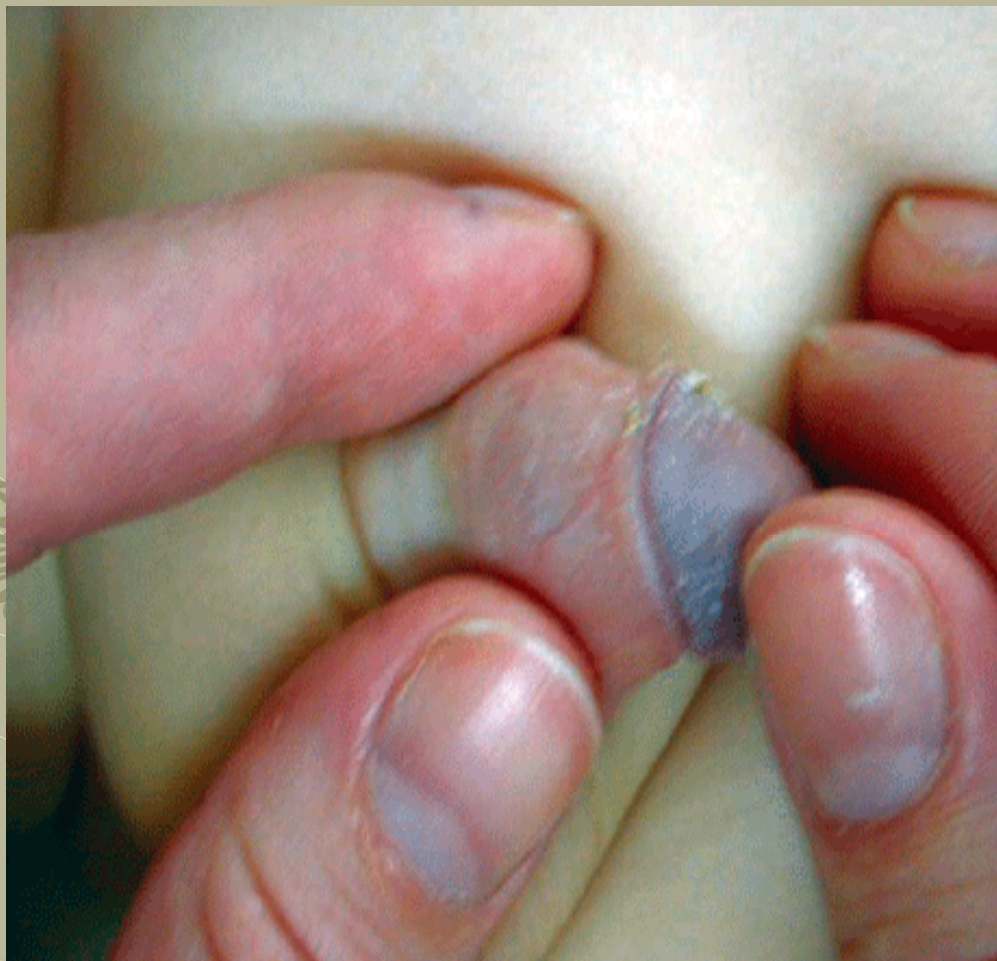- **As aderências balano-prepuciais não implicam patologia, estão presentes em cerca de 60% das crianças entre os 6 e 9 anos de idade.**
- **Usualmente desaparecem por volta dos 17 anos de idade, em que só 1,5% dos rapazes têm fimose.**

SMEGMA

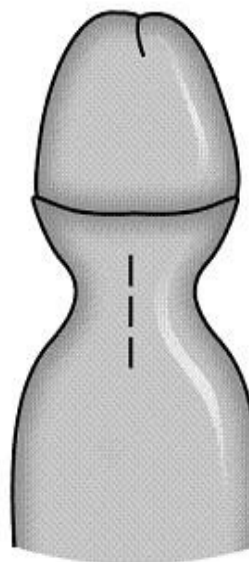
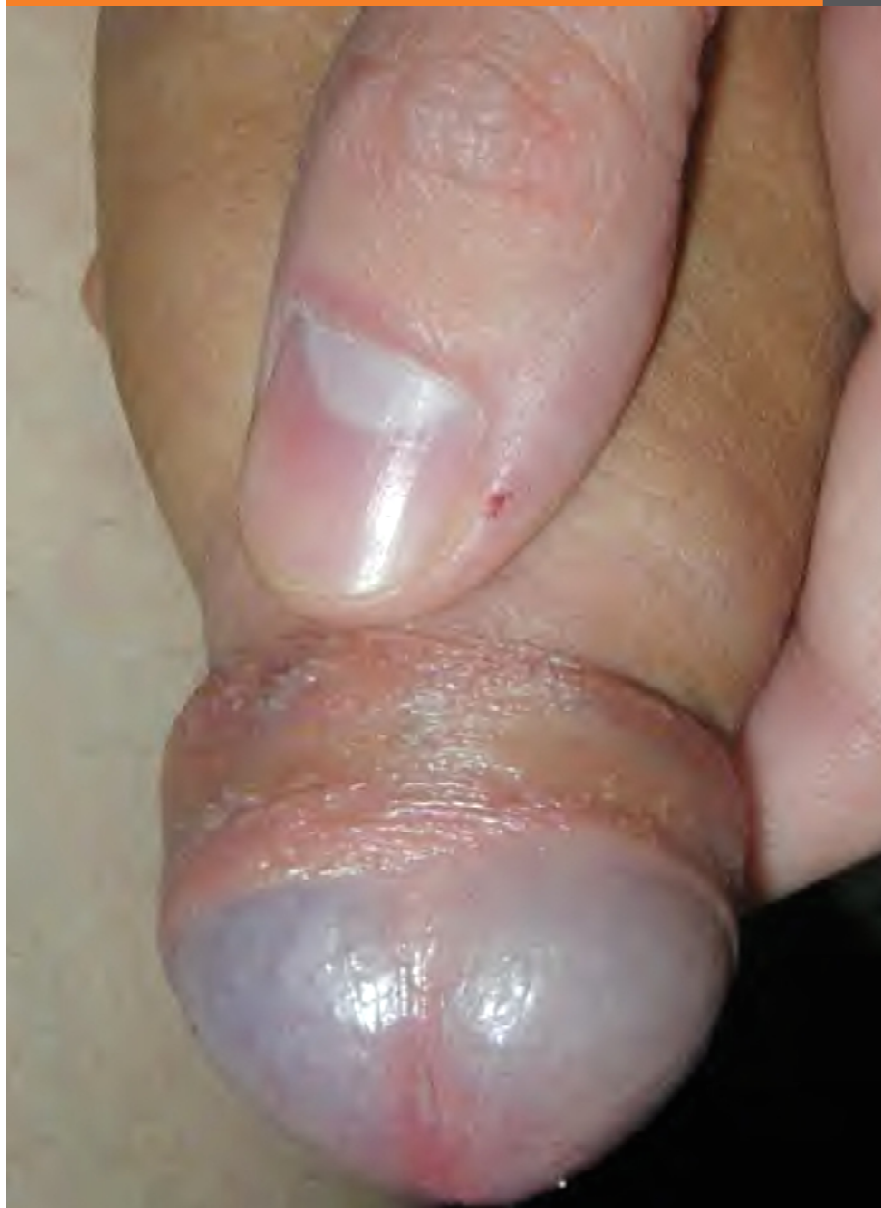

**Combinação de restos celulares epiteliais,
transudados e humidade.**

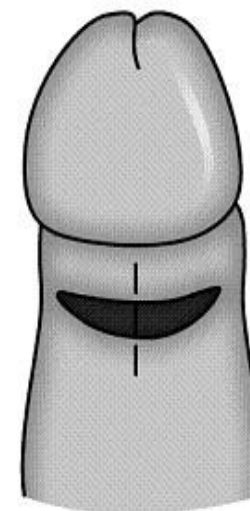
Pode formar “quistos de retenção”.



**“Tratamento” das aderências balano-prepuciais é a manipulação.
Código 99.95 – Stretching of foreskin**



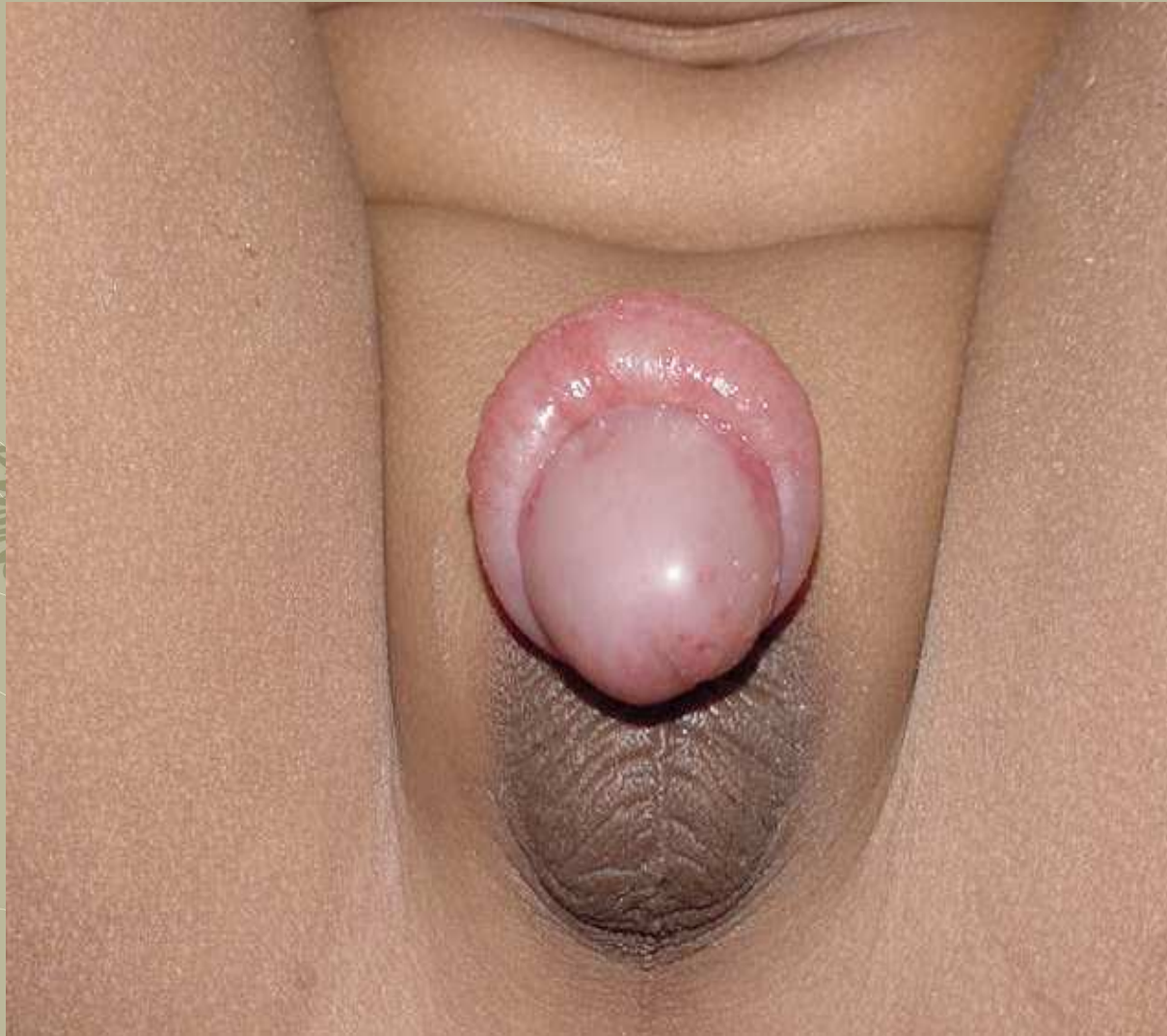Dorsal longitudinal
incision



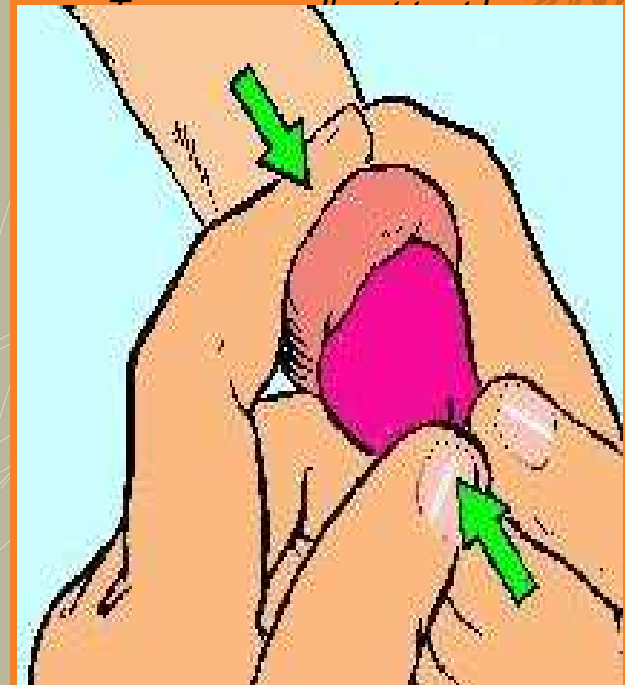
Longitudinal incision of
dilation with mosquito

Quando é “necessária” cirurgia
o procedimento é uma incisão de
descarga dorsal do pênis.

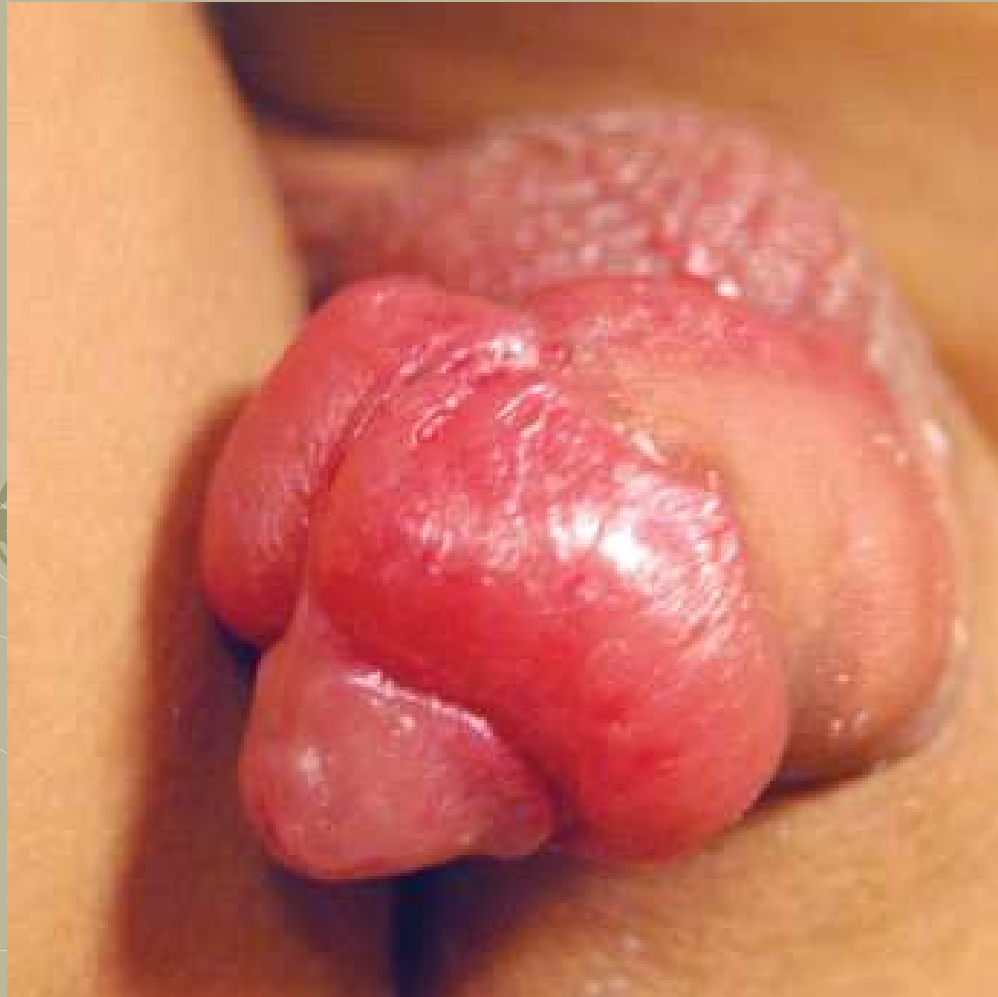**Código 64.91 – Dorsal or
lateral slit of prepuce**



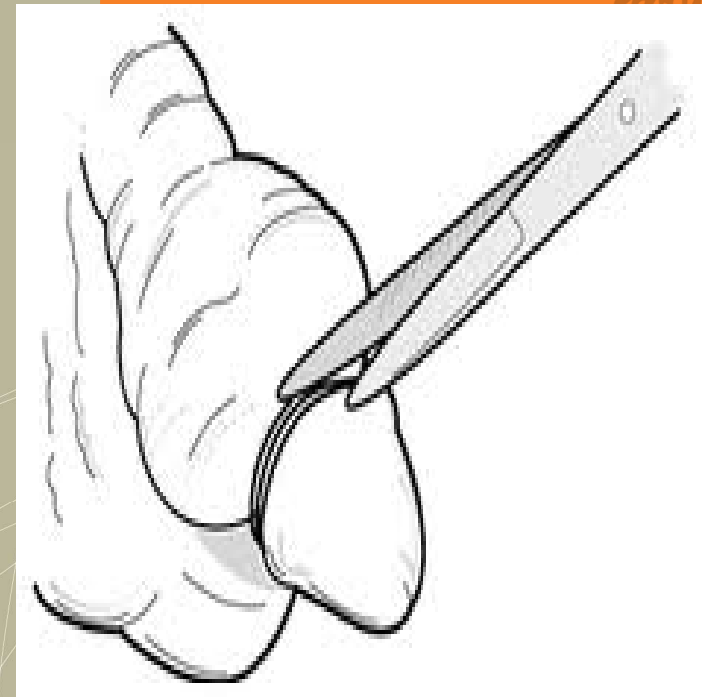PARAFIMOSE



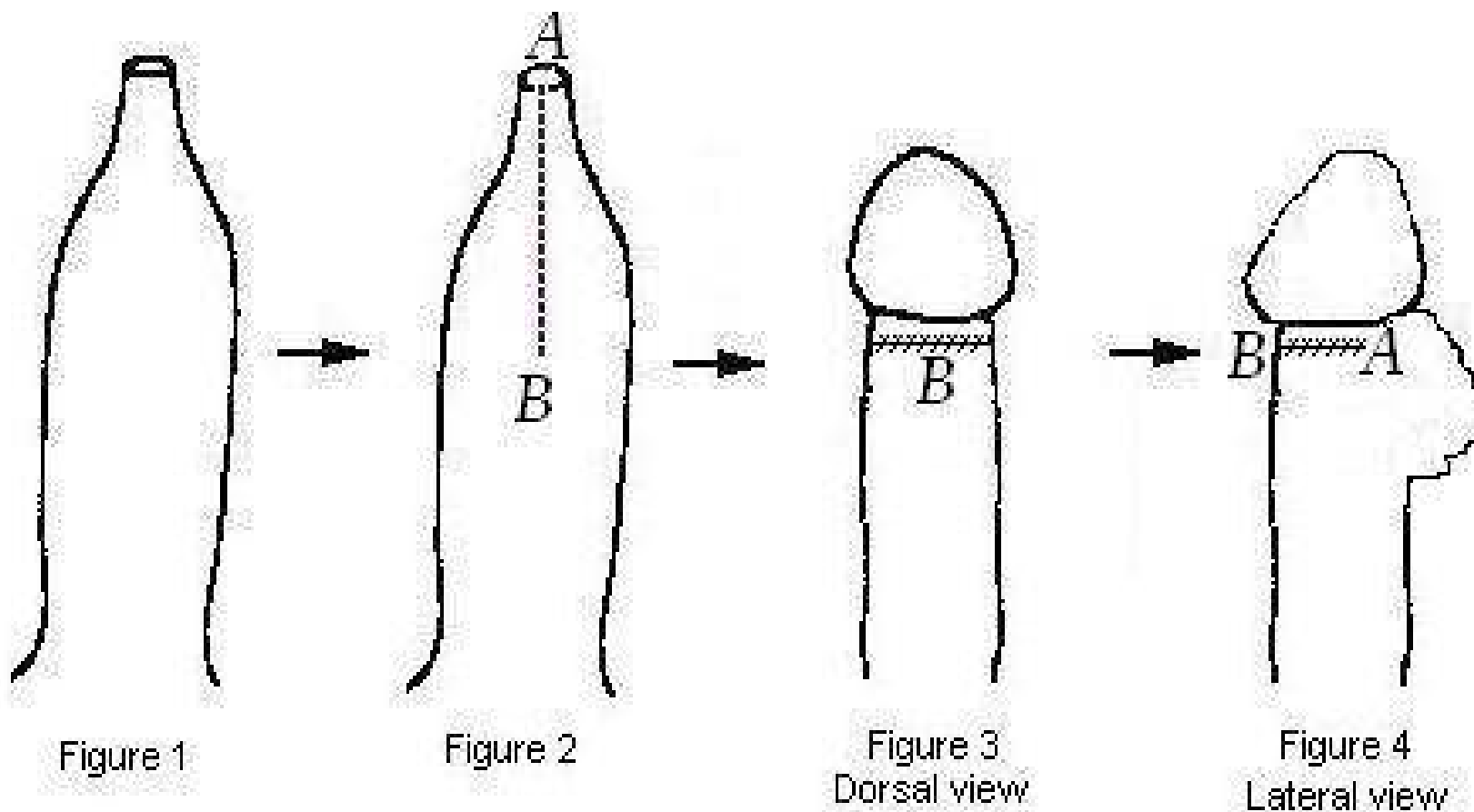
Tratamento inicial
manipulação



PARAFIMOSE

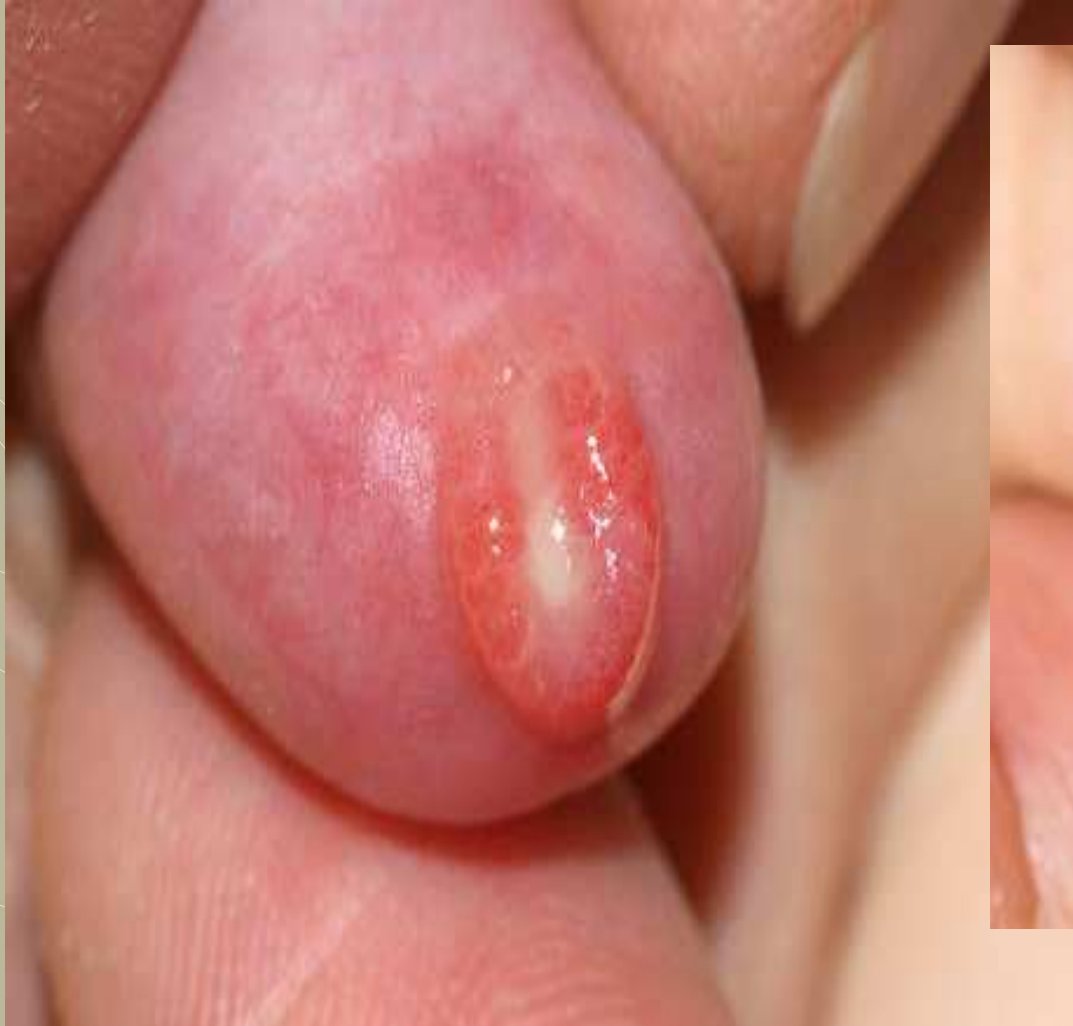

Quando necessária cirurgia faz-se incisão de descarga dorsal

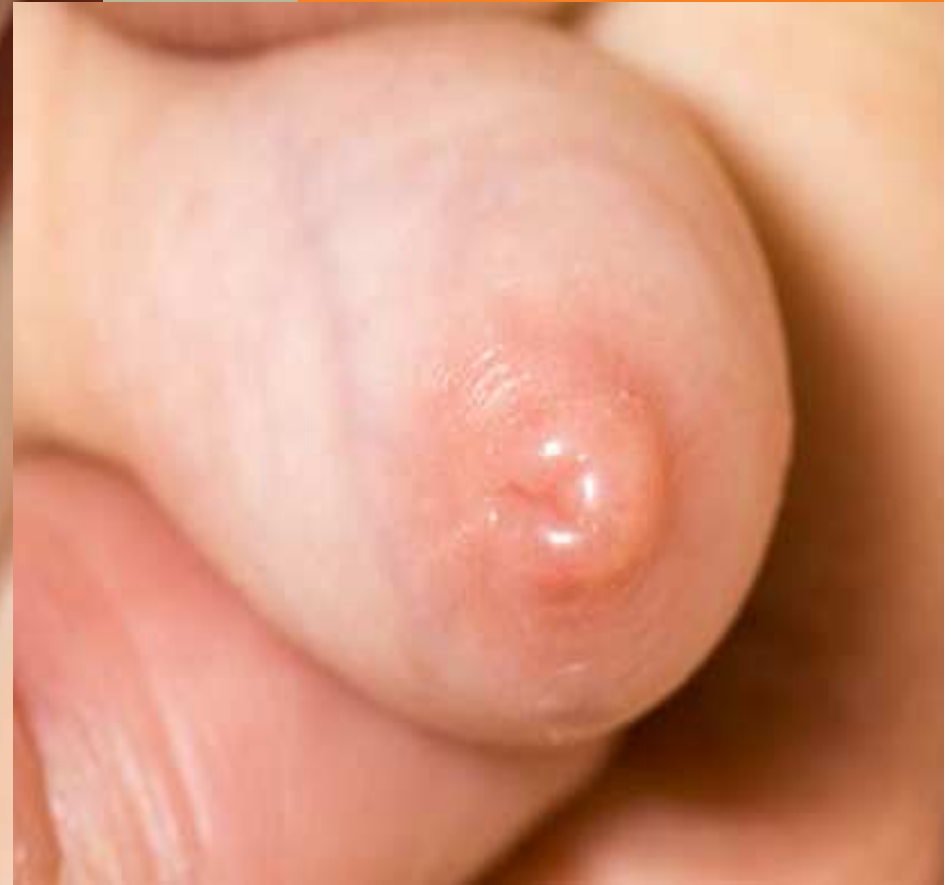

**Incisão de descarga dorsal
também conhecida por Plastia de Duhamel**

HEADLINE GOES HERE

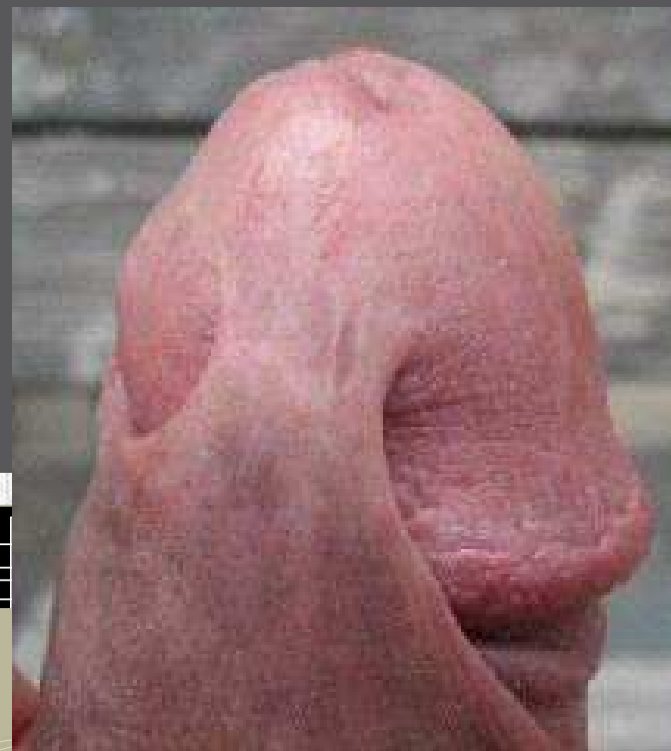

BALANOPOSTITE



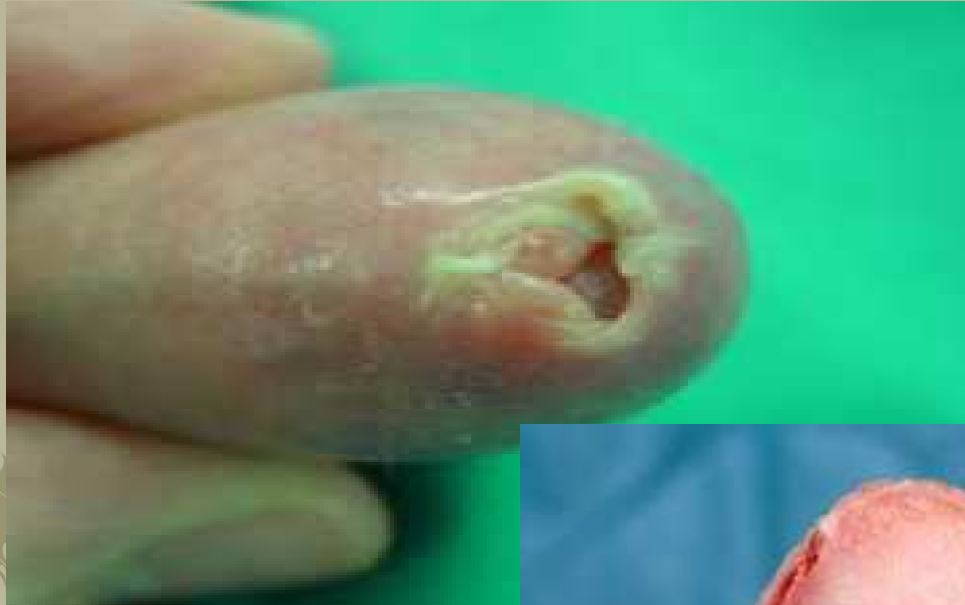FIMOSE



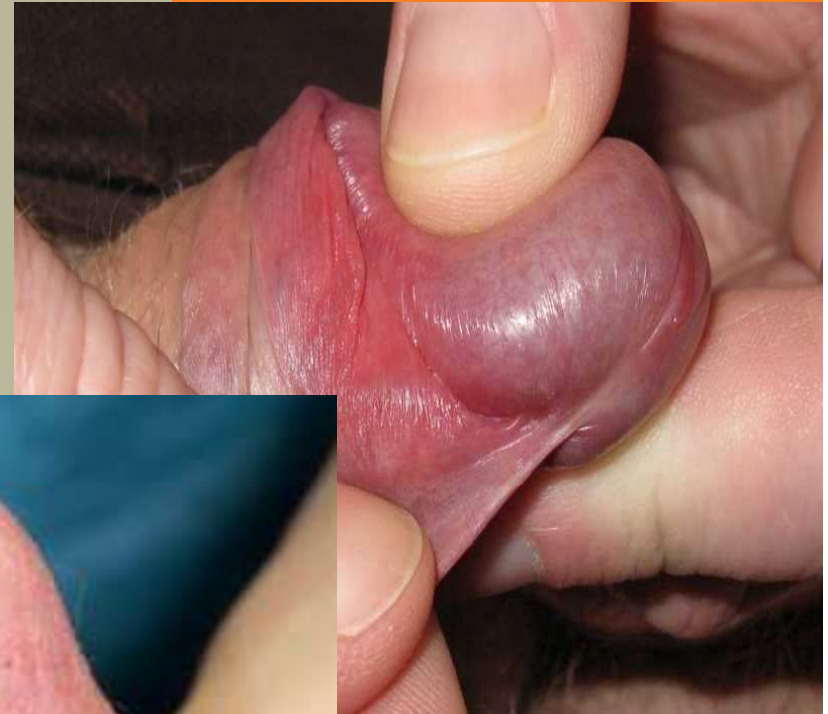

Complicação de circuncisão, aderências de pele à glande.

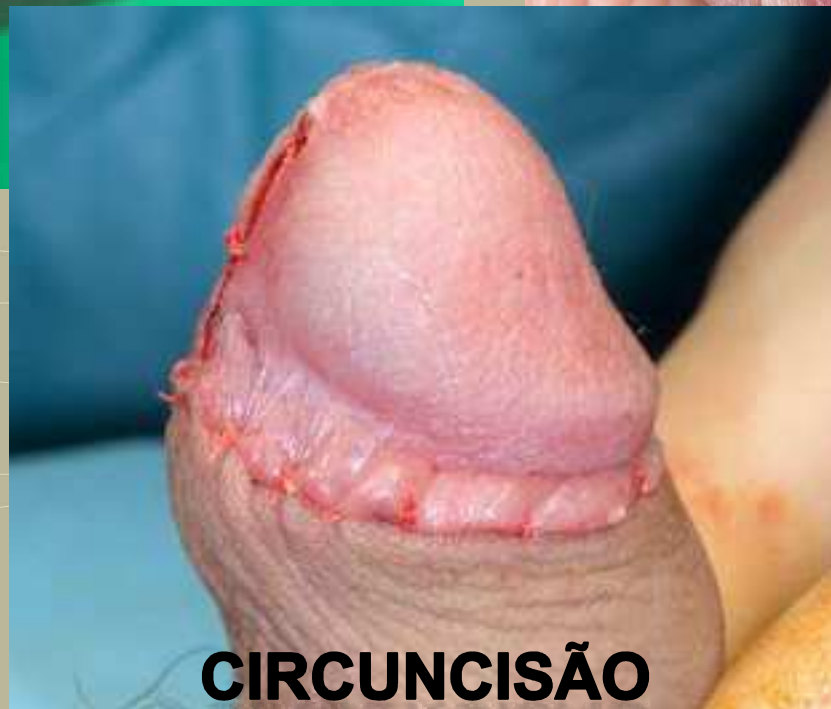Código 64.93 – Division of penile adhesions



FIMOSE



**FREIO CURTO
DO PÊNIS**



CIRCUNCISÃO



- Código de procedimento 64.93 não é adequado para a situação “clínica” aderências balano prepuciais - GDH 341 (Procedimentos no pénis); peso relativo 0,7014.
- Código de procedimento 64.91 - GDH 350 (Inflamações do aparelho reprodutor masculino); peso relativo 0,1355 (em ambulatório)
- Comparando com a circuncisão GDH 343; peso relativo 0,1759.

